


Information: Übersicht über Klassifikationen von Wunden und deren Grunderkrankungen	WZ-IN-008 V05 Übersicht über Klassifikationen von Wunden und deren Grunderkrankungen	 - überregionales Wundnetz -
	gültig bis: 02.09.2025	Seite 1 von 13

Einleitung

Der Expertenstandard „Pflege von Menschen mit chronischen Wunden“ DNQP, 1. Aktualisierung (2015) empfiehlt, im Rahmen eines wundspezifischen Assessments neben der Erfassung der Wundart eine Schweregradeinteilung der Wunde bzw. der Grunderkrankung vorzunehmen. In Deutschland ist die medizinische Wunddiagnose nicht pflegerische Aufgabe. Sie ist deshalb vorab vom behandelnden Arzt anzugeben. Oben genannte Einteilungen finden im Rahmen der medizinischen Wunddiagnose statt und geben wichtige Hinweise für die Kausaltherapie bzw. sind die Basis dafür. Diese Übersicht liefert eine bewusste Auswahl der gängigen Klassifikationssysteme ohne Anspruch auf Vollständigkeit. Da die Pflegefachkraft die Durchführungsverantwortung für eine sach- und fachgerechte Wundversorgung übernimmt, sollte ihr grundsätzlich vorab eine klare und differenzierte Wunddiagnose bekannt sein.

Allgemeine Klassifikation

Schweregradeinteilung von chronischen Ulzera nach Knighton et al. 1990

Grad 1	ein Ulkus, dessen Tiefenausdehnung die Epidermis und Dermis nicht überschreitet
Grad 2	ein Ulkus, dessen Ausdehnung die Subkutis erreicht
Grad 3	ein Ulkus, dessen Ausdehnung eine Sehne, einen Knochen, ein Ligament (Band) oder ein Gelenk erreicht
Grad 4	ein Ulkus mit Tiefenausdehnung bis zur Sehne, zum Knochen, zum Ligament oder Gelenk und zusätzlicher Abszess und/oder Osteomyelitis
Grad 5	ein Ulkus mit Tiefenausdehnung bis zur Sehne, zum Knochen, zum Ligament oder Gelenk und nekrotischem Gewebe/Gangrän in der Wunde
Grad 6	ein Ulkus mit Tiefenausdehnung bis zur Sehne, zum Knochen, zum Ligament oder Gelenk sowie einer Gangrän der Wunde und des umgebenden Gewebes

Klassifikationen der chronischen venösen Insuffizienz (CVI)

Die chronische venöse Insuffizienz ist eine Zusammenfassung aller fortgeschrittenen Krankheitszustände, die sich aus Rückflussstörungen des venösen Blutes an den unteren Extremitäten ergeben. Je nach Art der Abflussstörung, des Schweregrads der Klappenstörung, der Lokalisation und Dauer treten unterschiedliche Symptome auf. Die Widmer-Einteilung bezieht sich auf die sicht- und tastbaren Hautveränderungen.

Klassifikation der chronischen venösen Insuffizienz nach Widmer, mod. nach Marshall (Marshall und Wüstenberg 1994)

Grad 1	Corona phlebectatica paraplantaris (lokale Gefäßerweiterungen am medialen und lateralen Fußrand), Phlebödem
Grad 2	Zusätzlich trophische Störungen mit Ausnahme des Ulcus cruris, z. B. Dermatoliposklerose, Pigmentveränderungen (Purpura jaune d'ocre), Atrophie blanche, Stauungsekzem
Grad 3	Ulcus cruris venosum
Grad 3a	Abgeheiltes Ulcus cruris venosum
Grad 3b	Florides Ulcus cruris venosum

siehe Checkliste (CL 003) „Ulcus cruris bei chronisch venöser Insuffizienz (CVI)“

Erstellt/Revidiert: Standardgruppe WZHH	Überprüft: Leiter der Standardgruppe	Freigegeben: 1. Vorsitzende WZHH
Datum: 03.09.2023	Datum: 03.09.2023	Datum: 03.09.2023

CEAP-Klassifikation (Lurie et al. 2020)

Diese Einteilung berücksichtigt neben den sicht- und tastbaren Veränderungen zusätzlich anatomische, ätiologische und pathophysiologische Aspekte. Eine klinische Untersuchung zur Erfassung des Venenzustands ist die Grundlage für diese Einteilung.

C Klinische Zeichen		E Ätiologische Klassifikation	
C0	Keine sichtbaren oder tastbaren Zeichen einer venösen Insuffizienz	Ec	Kongenital
C1	Besenreiser, retikuläre Varizen	Ep	Primär
C2	Varikose	Es	Sekundär (postthrombotisch)
C2r	Rezidiv Varikose	En	Keine venöse Ursache identifizierbar
C3	Ödem		
C4	Hautveränderungen infolge der chronischen venösen Insuffizienz	A Anatomische Klassifikation	
C4a	Pigmentierung, Ekzem	As	Oberflächliche Venen
C4b	Dermatoliposklerose, Atrophie blanche	Ap	Perforansvenen
C4c	Corona phlebectatica paraplantaris	Ad	Tiefe Venen
C5	Abgeheiltes Ulcus cruris venosum	An	Keine venöse Lokalisation identifizierbar
C6	Florides Ulcus cruris venosum	P Pathophysiologie	
C6r	Rezidiv eines Ulcus cruris venosum	Pr	Reflux
CS	Symptomatisch mit Schmerzen, Spannung, Schweregefühl, Hautveränderungen	Po	Obstruktion
CA	Asymptomatisch	Pr,o	Reflux und Obstruktion
		Pn	Keine venöse Pathophysiologie identifizierbar

Klassifikation der peripheren arteriellen Verschlusskrankheit (pAVK)

Periphere arterielle Verschlusskrankheit ist der medizinische Sammelbegriff für Verengungen oder Verschlüsse der Arterien, also der extremitätenversorgenden Gefäße. Die Betroffenen können nur noch kurze Gehstrecken beschwerdefrei zurücklegen und haben starke Schmerzen in den Beinen, häufig auch Wadenkrämpfe, die sich beim Stehenbleiben bessern (Claudicatio intermittens). Ein Fortschreiten der Krankheit führt zu schmerzhaften Wunden, dem Ulcus cruris arteriosum.

Klassifikation der pAVK nach Fontaine-Stadien und Rutherford-Kategorien

Fontaine - Klassifikation		Rutherford - Klassifikation		
Stadium	Klinisches Bild	Stadium	Kategorie	Klinisches Bild
I	Asymptomatisch	0	0	Asymptomatisch
IIa	Claudicatio intermittens, maximale Gehstrecke > 200 m	I	1	Leichte Claudicatio intermittens, periphere Doppler-druckwerte > 50 mmHg

IIb	Claudicatio intermittens, maximale Gehstrecke < 200 m	I	2	Mittlere Claudicatio intermittens
		I	3	Schwere Claudicatio intermittens, AP < 50 mmHg
III	Ischämischer Ruheschmerz	II	4	Ischämischer Ruheschmerz
IV	Ulkus, Gangrän	III	5	Kleinflächiger Gewebsverlust, Ulcus, fokale Nekrose
		III	6	Großflächiger irreversibler Gewebsverlust, Ausdehnung über transmetatarsale Ebene

siehe Behandlungsstandard (BS 002) „Chronische Wunden bei pAVK“

Klassifikation Diabetisches Fußsyndrom

Unter dem Begriff diabetisches Fußsyndrom werden alle pathologischen Veränderungen an den Füßen zusammengefasst, die begünstigt oder verstärkt durch eine diabetische Grunderkrankung entstehen. Hierzu gehören z. B. das diabetische Fußulkus, aber auch Nagelbetttschädigungen bis hin zur Infektion sowie Deformitäten der Zehen bzw. des gesamten Fußes. Während die Wagner-Klassifikation die Fußulzerationen anhand deren Tiefenschädigung in sechs Grade (0–5) unterteilt, erhebt die Armstrong-Klassifikation zusätzlich neben dem Ausmaß der Gewebsschädigung die Aspekte Infektion und Ischämie.

Klassifikation nach Wagner/Armstrong (Wagner 1981; Armstrong et al. 1998)

Wagner-grad ↻	0	1	2	3	4	5
Armstrong-Stadium ⓪						
A	Prä- oder postulzerative Läsion	Oberflächliche Wunde	Wunde bis zur Ebene von Sehne oder Kapsel	Wunde bis zur Ebene von Knochen oder Gelenk	Nekrose von Fußteilen	Nekrose des gesamten Fußes
B	Mit Infektion	Mit Infektion	Mit Infektion	Mit Infektion	Mit Infektion	Mit Infektion
C	Mit Ischämie	Mit Ischämie	Mit Ischämie	Mit Ischämie	Mit Ischämie	Mit Ischämie
D	Mit Infektion u. Ischämie	Mit Infektion u. Ischämie	Mit Infektion u. Ischämie	Mit Infektion u. Ischämie	Mit Infektion u. Ischämie	Mit Infektion u. Ischämie

siehe Behandlungsstandard (BS 001) „Chronische Wunden in der Diabetologie“

PEDIS - Klinische Klassifikation von Fußinfektionen (modifiziert) (Quelle: Schaper NC 2004 und Lipsky BA et al. 2004), PEDIS = „Perfusion“ (Perfusion), „Extent/Size“ (Ausmaß/Größe), „Depth/tissue loss“ (Tiefe/ Gewebeverlust), „Infection“ (Infektion) und „Sensation“ (Sinnesempfindung).

Klinische Manifestierung der Infektion	Infektionsschwere	PEDIS Grad
Wunde ohne Eiterung oder Anzeichen von Entzündung	nicht infiziert	1
Vorhandensein von ≥ 2 Entzündungszeichen (Eiterung, Rötung, (Druck-)Schmerz, Überwärmung oder Verhärtung), aber jedes Entzündungszeichen ≤ 2 cm um das Ulkus; Infektion ist auf die Haut oder das oberflächliche subkutane Gewebe beschränkt; keine anderen örtlichen Komplikationen oder systemische Erkrankungen	leicht	2
Infektion (wie oben) bei einem Patienten, der systemisch gesund und stoffwechselstabil ist, aber ≥ 1 der folgenden Charakteristiken aufweist: Entzündungszeichen erstrecken sich > 2 cm um das Ulkus, Lymphangitis, Ausbreitung unter die oberflächliche Faszie, Abszess im tiefen Gewebe, Gangrän und Ausdehnung auf Muskel, Sehne, Gelenk oder Knochen	moderat	3
Infektion bei einem Patienten mit systemischen Infektionszeichen oder instabilem Kreislauf (z. B. Fieber, Schüttelfrost, Tachykardie, Hypotonie, Verwirrtheit, Erbrechen, Leukozytose, Azidose, schwere Hyperglykämie oder Azotämie)	schwer	4

Cave: Das Vorhandensein einer kritischen Ischämie verschiebt den Schweregrad der Infektion (im Hinblick auf die Prognose) in Richtung „schwer“, kann jedoch die klinischen Zeichen der Infektion abmindern. Aufgrund der fortgeschrittenen Durchblutungsstörung sind bei kalten, blass-bläulichen Füßen Entzündungszeichen nicht zu erkennen.

Verlaufsstadien der Diabetischen Neuroosteoarthropathie (DNOAP) nach Levin
(Quelle: Morbach S et. al 2020)

Stadium	Klinische Zeichen
I	(akutes Stadium): Fuß gerötet, geschwollen, überwärmt (Röntgenbild ggf. noch normal)
II	Knochen- und Gelenkveränderungen, Frakturen
III	Fußdeformität: Plattfuß, später Wiegefuß infolge Frakturen und Gelenkzerstörungen
IV	Fußläsion plantar

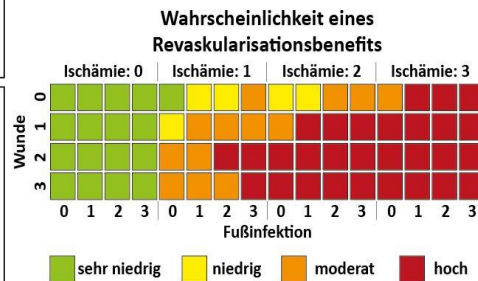
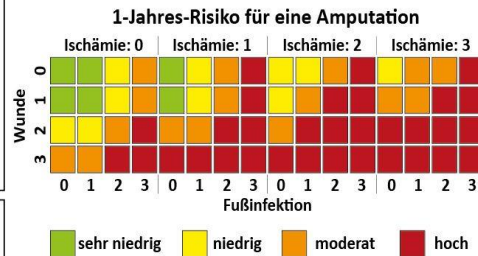
Per Wifl-Score (Wunde, Ischämie, Fußinfektion) lassen sich neben Wundtiefe und Infektionsschwere auch Amputationsrisiko und Wahrscheinlichkeit eines möglichen Revaskularisationsbenefits anhand weniger klinischer Parameter beurteilen.

Wifl-Score (Quelle: Wifl-Score nach Mills et al. 2014)

W Wound (Wunde)	0 Keine Ulcera, keine Gangrän
	1 Kleines Ulcus (kein freiliegender Knochen), keine Gangrän
	2 Freiliegender Knochen/Sehnen/Gelenke oder Gangrän (auf Zehen beschränkt)
	3 Großflächiges Ulcus (Vorfuß, Mittelfuß, Ferse) oder großflächige Gangrän (Vorfuß, Mittelfuß, Ferse)

I Ischemia (Ischämie)	0 ABI > 0.8 (Druck > 100mmHg), TcPO ₂ > 60mmHg
	1 ABI < 0.8 (Druck < 100mmHg), TcPO ₂ < 60mmHg
	2 ABI < 0.6 (Druck < 70mmHg), TcPO ₂ < 40mmHg
	3 ABI < 0.4 (Druck < 50mmHg), TcPO ₂ < 30mmHg

fl Foot Infection (Fußinfektion)	0 Keine Infektzeichen
	1 Milde Infektion: Schwellung, kleines Erythem, Überwärmung
	2 Lokale Infektion: Erythem > 2cm, subkutane Strukturen betroffen
	3 Schwere Infektion: Lokale Infektion mit SIRS/SEPSIS



Klassifikation Skin Tears

Skin Tears – Einrisse fragiler Haut – sind traumatische Wunden, die oft bei älteren Menschen aber auch bei Neugeborenen und Kindern auftreten, da deren Haut nicht mehr oder noch nicht voll belastbar bzw. entwickelt ist. Laut International Skin Tear Advisory Panel (ISTAP) werden hierbei die Hautschichten - Epidermis und Dermis - voneinander und ggf. vom darunter liegenden Gewebe getrennt, z. B. durch Scherkräfte, Reibung und/oder stumpfe, mechanische Krafteinwirkung. Ein Skin Tear kann als teilweiser oder als vollständiger Haut-/Gewebeverlust klassifiziert werden.

Teilweiser Gewebeverlust: die Epidermis wurde von der Dermis getrennt

Vollständiger Gewebeverlust: Epidermis als auch Dermis wurden vom darunter liegenden Gewebe getrennt

Anhand der Hautschädigung unterscheidet diese ISTAP Klassifikation Skin Tears (2018) in drei Kategorien.

Kategorie I – kein Gewebeverlust	Gradliniger, klar abgegrenzter Einriss fragiler Haut oder - lappen, der repositioniert werden kann, um die Wunde abzudecken.
Kategorie II – teilweiser Gewebeverlust	Teilweiser Verlust des Hautlappens, der nicht mehr positioniert werden kann, um die Wunde abzudecken.
Kategorie III – vollständiger Gewebeverlust	Vollständiger Hautlappenverlust, so dass die Wunde komplett frei liegt.

siehe Behandlungsstandard (BS 015) „Hauteinrisse - Skin Tears“

Klassifikationen Dekubitus

„Ein Dekubitus ist eine lokal begrenzte Schädigung der Haut und/oder des darunter liegenden Gewebes, in der Regel über knöchernen Vorsprüngen infolge von Druck oder von Druck in Kombination mit Scherkräften. Es gibt eine Reihe weiterer Faktoren, welche tatsächlich oder mutmaßlich mit Dekubitus assoziiert sind; deren Bedeutung ist aber noch zu klären.“ (Definition lt. NPUAP/EPUAP/PPPIA 2014)

Durch zu lange und/oder zu starke Einwirkung von Druck- und Scherkräften entsteht eine Minderversorgung des Gewebes (Hypoxie) mit nachfolgendem Zelluntergang oder eine direkte Zellwandschädigung durch hohen Druck und damit einhergehender Schädigung der Haut und der darunter liegenden Gewebsstrukturen. Sie entsteht vor allem über Knochenvorsprüngen und ist eine Sekundärerkrankung, die in Folge von Immobilität und/ oder Sensibilitätsstörung bei gleichzeitig vorliegenden prädisponierenden Faktoren entsteht (siehe Checkliste (CL 004) „Dekubitus“). Der Dekubitus beginnt meist in den unteren Gewebsschichten und wird erst später an der Oberfläche sichtbar: „Spitze des Eisbergs“.

Dekubitus werden je nach Tiefe, Gewebsschädigung und Aussehen in verschiedene Kategorien unterteilt. Der Expertenstandard „Pflege von Menschen mit chronischen Wunden“ (DNQP, 2. Akt. 2017) empfiehlt zur Erfassung die Klassifikationen nach den Vorgaben des EPUAP/NPUAP/PPPIA von 2014. Diese Klassifikation nutzt vier Kategorien/Stadien und zwei ergänzende Kategorien/Stadien „Keiner Kategorie/keinem Stadium zuordbar: Tiefe unbekannt“ und „Vermutete tiefe Gewebeschädigung: Tiefe unbekannt“ zur Beschreibung eines Dekubitus. In Deutschland ist für Leistungen, die in den Bereich des SGB V fallen, z. B. Versorgungen in der Klinik, derzeit die ICD-10 Codierung ausschlaggebend. Daher sind deren Definitionen analog zur EPUAP/NPUAP/PPPIA Klassifikation aufgeführt. Diese bildet allerdings nicht alle Kategorien ab. Die internationale ICD-11 Codierung beinhaltet hingegen alle Kategorien. Zwar steht der Zeitpunkt der Einführung in Deutschland noch nicht fest, dennoch sind die ICD-11 Codierungen zum Vergleich mit aufgeführt.

Die nachfolgende Klassifikation ist zitiert aus: European Pressure Ulcer Advisory Panel, National Pressure Injury Advisory Panel and Pan Pacific Pressure Injury Alliance. Prevention and Treatment of Pressure Ulcers/Injuries: Quick Reference Guide. Emily Haesler (Ed.). EPUAP/NPIAP/PPPIA: 2019.

Zusätzlich sind 2019 durch den NPIAP zwei ergänzende Klassifikationen hinzu gekommen.
Anmerkung: der NPUAP hat sich in NPIAP – National Pressure Injury Advisory Panel umbenannt.

Kategorie/ Stadium	Ausprägung nach EPUAP/NPUAP/PPPIA (2014)	Ausprägung nach ICD-10-GM 2016	Ausprägung nach ICD-11 (Entwurfassung der Mortalitäts- und Morbiditätsstatistiken, Version 2022- 02)
I, Nicht wegdrückbares Erythem	<p>Intakte Haut mit nicht wegdrückbarer Rötung eines lokalen Bereichs gewöhnlich über einem knöchernen Vorsprung.</p> <p>Bei dunkel pigmentierter Haut ist ein Abblässen möglicherweise nicht sichtbar, die Farbe kann sich aber von der umgebenden Haut unterscheiden. Der Bereich kann schmerzhaft, härter, weicher, wärmer oder kälter im Vergleich zu dem umgebenden Gewebe sein. Es kann schwierig sein, Kategorie/Stadium I bei Personen mit dunkler Hautfarbe zu entdecken. Kann auf „gefährdete“ Personen hinweisen (Hinweis auf ein mögliches Risiko).</p>	L89.0 Dekubitus, Stadium/Kategorie 1 Druckzone mit nicht wegdrückbarer Rötung bei intakter Haut	EH90.0 Dekubitalgeschwür 1.Grads Dekubitus 1. Grads ist eine Vorstufe zur Hautulzeration. Die Haut bleibt intakt, aber es besteht eine nichtwegdrückbare Rötung eines lokalisierten Bereichs, meist über einem Knochenvorsprung. Der Bereich kann schmerzhaft, fest, weich, wärmer oder kühler im Vergleich zum angrenzenden Gewebe sein. Es kann bei Personen mit dunkler Haut schwer zu erkennen sein, aber die betroffenen Bereiche können sich farblich von der umgebenden Haut unterscheiden. Das Vorhandensein eines Dekubitus 1. Grads geht mit dem Risiko einher, dass sich ein offener Dekubitus entwickelt.
II, Teilverlust der Haut	<p>Teilerstörung der Haut (bis in die Dermis/Lederhaut), die als flaches, offenes Ulkus mit einem rot bis rosafarbenen Wundbett ohne Beläge in Erscheinung tritt. Kann sich auch als intakte oder offene/rupturierte, serumgefüllte Blase darstellen. Manifestiert sich als glänzendes oder trockenes, flaches Ulkus ohne Beläge oder Bluterguss*.</p> <p>Diese Kategorie/dieses Stadium sollte nicht benutzt werden um Skin Tears (Gewebezerreißen), verbands- oder pflasterbedingte Hautschädigungen, perineale Dermatitis, Mazerationen oder Exkoration zu beschreiben.</p> <p>* Eine livide Verfärbung weist auf eine tiefe Gewebeschädigung hin.</p>	L89.1 Dekubitus, Stadium/Kategorie 2 <ul style="list-style-type: none"> • Dekubitus (Druckgeschwür) mit: Blase (serumgefüllt) (offen) (rupturiert) • Teilverlust der Haut mit Einbeziehung von Epidermis und/oder Dermis 	EH90.1 Druckgeschwür 2. Grads Druckverletzung mit teilweisem Verlust der Dermis. Sie stellt sich als flaches, offenes Ulkus mit rotem oder rosafarbenem Wundgrund ohne Schorf oder als serumgefüllte oder serosanguinöse Blase dar, die aufplatzen kann. Diese Kategorie sollte nicht verwendet werden, um Hautrisse, Verbands- oder pflasterbedingte Hautschädigungen, inkontinenzbedingte Dermatitis, Mazeration oder Exkoration zu beschreiben.

<p>III, Vollständiger Verlust der Haut</p>	<p>Vollständiger Hautverlust. Subkutanes Fett kann sichtbar sein, aber Knochen, Sehne oder Muskel liegen nicht offen. Beläge können vorhanden sein, die aber nicht die Tiefe des Gewebeverlustes verdecken. Es können Taschenbildungen oder Unterminierungen vorliegen.</p> <p>Die Tiefe eines Dekubitus der Kategorie/des Stadiums III kann je nach anatomischer Lokalisation variieren. Der Nasenrücken, das Ohr, das Hinterhaupt und der Fußknöchel haben kein subkutanes Gewebe und Ulzera der Kategorie/des Stadiums III können dort oberflächlich sein.</p> <p>Im Gegensatz dazu können besonders adipöse Bereiche einen extrem tiefen Dekubitus der Kategorie/des Stadiums III entwickeln. Knochen/Sehnen sind nicht sichtbar oder direkt tastbar.</p>	<p>L89.2 Dekubitus, Stadium/Kategorie 3</p> <p>Dekubitus (Druckgeschwür) mit Verlust aller Hautschichten mit Schädigung oder Nekrose des subkutanen Gewebes, die bis auf die darunterliegende Faszie reichen kann</p>	<p>EH90.2 Druckgeschwür 3. Grads</p> <p>Druckgeschwür mit Verlust aller Hautschichten. Subkutanes Fettgewebe kann sichtbar sein, aber Knochen, Sehnen oder Muskeln sind nicht sichtbar. Schorf kann vorhanden sein, verdeckt aber nicht die Tiefe des Gewebeverlustes. Es kann zu Unterminierung und Untertunnelung benachbarter Strukturen kommen. Die Tiefe variiert je nach anatomischer Lage: Dekubitus Grad 3 kann in Bereichen mit wenig oder keinem subkutanen Fettgewebe (z. B. Nasenrücken, Ohr, Hinterhaupt und Knöchel) flach sein. Im Gegensatz dazu können Druckulzera des Grads 3 in Bereichen mit erheblicher Adipositas extrem tief sein.</p>
<p>IV, Vollständiger Gewebeverlust</p>	<p>Vollständiger Gewebeverlust mit freiliegenden Knochen, Sehnen oder Muskeln. Beläge oder Schorf können an einigen Teilen des Wundbettes vorhanden sein. Es können Taschenbildungen oder Unterminierungen vorliegen. Die Tiefe eines Dekubitus der Kategorie/des Stadiums IV variiert je nach anatomischer Lokalisation. Der Nasenrücken, das Ohr, das Hinterhaupt und der Fußknöchel haben kein subkutanes Gewebe und diese Ulzera können oberflächlich sein. Ulzera der Kategorie/des Stadiums IV können sich in Muskeln und/oder unterstützenden Strukturen ausbreiten (z. B. Faszie, Sehne oder Gelenkkapsel) und eine Osteomyelitis verursachen. Offenliegende Knochen/Sehnen sind sichtbar oder direkt tastbar.</p>	<p>L89.3 Dekubitus, Stadium/Kategorie 4</p> <p>Dekubitus (Druckgeschwür) mit Nekrose von Muskeln, Knochen oder stützenden Strukturen (z. B. Sehnen oder Gelenkkapseln)</p>	<p>EH90.3 Druckgeschwür 4. Grads</p> <p>Druckgeschwür mit sichtbaren oder direkt tastbaren Muskeln, Sehnen oder Knochen als Folge eines vollständigen Verlusts von Haut und Unterhautgewebe. Es kann Schorf oder Krustenbildung vorhanden sein. Die Tiefe variiert je nach anatomischer Lage: Druckgeschwüre des Grads 4 können in Bereichen mit wenig oder gar keinem subkutanen Fettgewebe (z. B. Nasenrücken, Ohr, Hinterhaupt und Knöchel) oberflächlich sein, sind aber typischerweise tief und unterminieren oft benachbarte Strukturen oder dringen in diese ein.</p>

<p>Keiner Kategorie/keinem Stadium zuordbar: Tiefe unbekannt</p>	<p>Ein vollständiger Gewebeerlust, bei dem die Basis des Ulkus von Belägen (gelb, hellbraun, grau, grün oder braun) und/oder Schorf im Wundbett bedeckt ist.</p> <p>Bis genügend Beläge und/oder Schorf entfernt ist, um den Grund der Wunde offenzulegen, kann die wirkliche Tiefe - und daher die Kategorie/das Stadium - nicht festgestellt werden. Stabiler Schorf (trocken, festhaftend, intakt ohne Erythem und Flüssigkeit) an den Fersen dient als „natürlicher biologischer Schutz des Körpers“ und sollte nicht entfernt werden.</p>	<p>kann derzeit nicht in ICD 10 kodiert werden</p>	<p>EH90.5 Druckgeschwür, Grad nicht näher bestimmbar</p> <p>Dekubitus mit Verlust aller Hautschichten, bei dem die tatsächliche Tiefe des Ulkus vollständig durch Schorf (gelb, hellbraun, grau, grün oder braun) und/oder nekrotisches Gewebe (hellbraun, braun oder schwarz) im Wundbett verdeckt ist. Solange nicht genügend Schorf und/oder nekrotisches Gewebe entfernt sind, um die Basis der Wunde freizulegen, ist es nicht möglich zu bestimmen, ob ein Ulkus Grad 3 oder Grad 4 vorliegt.</p>
<p>Vermutete tiefe Gewebeschädigung: Tiefe unbekannt</p>	<p>Livide oder rötlichbrauner, lokalisierter Bereich von verfärbter, intakter Haut oder blutgefüllte Blase aufgrund einer Schädigung des darunterliegenden Weichgewebes durch Druck und/oder Scherkräfte.</p> <p>Diesem Bereich vorausgehen kann Gewebe, das schmerzhaft, fest, breiig, matschig, im Vergleich zu dem umliegenden Gewebe wärmer oder kälter ist.</p> <p>Es kann schwierig sein, tiefe Gewebeschädigungen bei Personen mit dunkler Hautfarbe zu entdecken. Bei der Entstehung kann es zu einer dünnen Blase über einem dunklen Wundbett kommen. Die Wunde kann sich weiter verändern und von einem dünnen Schorf bedeckt sein.</p> <p>Auch unter optimaler Behandlung kann es zu einem rasanten Verlauf unter Freilegung weiterer Gewebeschichten kommen.</p>	<p>kann derzeit nicht in ICD 10 kodiert werden</p>	<p>EH90.4 Verdacht auf tiefe druckinduzierte Gewebeschädigung, Tiefe unbekannt</p> <p>Ein durch Druck oder Scherung geschädigter Bereich des Weichteilgewebes, bei dem zu erwarten ist, dass er sich zu einem tiefen Druckgeschwür entwickelt, dies aber noch nicht geschehen ist. Die betroffene Haut ist typischerweise dunkel verfärbt und kann eine hämorrhagische Blasenbildung aufweisen. Sie kann schmerzhaft und ödematös sein. Sie kann entweder wärmer oder kälter sein als das angrenzende Gewebe. Die Entwicklung zu einem tiefen Ulkus kann auch bei optimaler Behandlung schnell erfolgen.</p>

Ergänzende Kategorien NPIAP, 2019 Ulzera durch Druck an der Oberfläche (*Anmerkung: Persönliche Übersetzung Wundzentrum Hamburg e. V.)

<p>Gerätebedingte Druckulzera</p>	<ul style="list-style-type: none"> • resultieren aus der Verwendung von medizinischen Geräten für diagnostische oder therapeutische Zwecke, Hilfsmitteln, Alltagsgegenständen, Möbeln: z. B. nasale Sonden, Sauerstoffbrillen • die daraus resultierende Verletzung entspricht meist der Form des Geräts oder Gegenstands • die Verletzung wird wie gewohnt klassifiziert 	<p>kann derzeit nicht in ICD 10 kodiert werden</p>	<p>EH90.Z Dekubitalulkus nicht näher bezeichneten Grads</p>
<p>Druckverletzung der Schleimhautmembran</p>	<ul style="list-style-type: none"> • z. B. im Mund (lockeres Gebiss, Prothesen), vaginal (transurethraler Blasenverweilkatheter) • ist in der Schleimhaut lokalisiert • werden durch medizinische Gegenstände ausgelöst • aufgrund der Anatomie des Gewebes können diese Druckulzera nicht klassifiziert werden 	<p>kann derzeit nicht in ICD 10 kodiert werden</p>	<p>EH90.Z Dekubitalulkus nicht näher bezeichneten Grads</p>

siehe Behandlungsstandard (BS 004) „Dekubitus“

Klassifikationen Inkontinenz Assoziierte Dermatitis (IAD)

Die Inkontinenz Assoziierte Dermatitis (IAD) ist eine irritativ toxische Kontaktdermatitis. Der beständige Kontakt mit Stuhl und/oder Urin schädigt die Hautbarriere und irritiert die Haut. Zudem haben oft auch chemische und physikalische Faktoren einen pathophysiologischen Einfluss: z. B. Reibung/Scherkräfte, unsachgemäße Reinigung der Haut mit rauen Materialien und/oder ungeeigneten Produkten, Einsatz von nicht atmungsaktiven Materialien (z. B. Kleidung, Kontinenzprodukte). Neben Stuhl und/oder Urin können diese Faktoren Entzündungsreaktionen auslösen, welche als Rötung, als Mazeration sowie als Ekzem in Erscheinung treten und sich bis hin zur IAD ausbilden können. Es liegt eine oberflächliche Entzündung der betroffenen Areale vor, die mit Erosionen einhergehen kann.

Kategorisierung IAD (nach GLOBIAD Ghent Global IAD Categorisation Tool, 2017)

Kategorie 1A – Anhaltende Rötung ohne klinische Zeichen einer Infektion	Entscheidendes Kriterium: <ul style="list-style-type: none"> • Verschiedene Rottöne können vorliegen; bei dunklerer Hautfarbe kann die Haut heller oder dunkler als normal oder violett erscheinen Zusätzliche Kriterien: <ul style="list-style-type: none"> • Abgegrenzte Bereiche oder Verfärbung von einem verheilten Hautdefekt • Haut erscheint glänzend, mazerierte Haut • Intakte Blasen (klein/groß) • Haut kann sich gespannt/geschwollen anfühlen • Brennen, Kribbeln, Jucken oder Schmerzen
Kategorie 1B – Anhaltende Rötung mit klinischen Zeichen einer Infektion	Entscheidende Kriterien: <ul style="list-style-type: none"> • Anhaltende Rötung • Infektanzeichen: z. B. weiß schuppige Haut (Hinweis Pilzinfektion) oder Satellitenläsionen (Pusteln um die Läsion, Hinweis auf Pilzinfektion mit Candida albicans) Zusätzliche Kriterien: <ul style="list-style-type: none"> • Abgegrenzte Bereiche oder Verfärbung von einem verheilten Hautdefekt • Haut erscheint glänzend, mazerierte Haut • Intakte Blasen (klein/groß) • Haut kann sich gespannt/geschwollen anfühlen • Brennen, Kribbeln, Jucken oder Schmerzen
Kategorie 2A – Hautverlust ohne klinische Zeichen einer Infektion	Entscheidendes Kriterium: <ul style="list-style-type: none"> • Hautverlust: sichtbar als Erosion ((Teil-) Verlust der Epidermis, z. B. durch geschädigte Blasen), großflächiger Hautverlust oder Exkoration (Verlust von Epidermis und Teil der Dermis); Form kann diffus sein Zusätzliche Kriterien: <ul style="list-style-type: none"> • Anhaltende Rötung; abgegrenzte Bereiche oder Verfärbung von einem verheilten Hautdefekt • Haut erscheint glänzend, mazerierte Haut • Intakte Blasen (klein/groß) • Haut kann sich gespannt/ geschwollen anfühlen • Brennen, Kribbeln, Jucken oder Schmerzen
Kategorie 2B – Hautverlust mit klinischen Zeichen einer Infektion	Entscheidende Kriterien: <ul style="list-style-type: none"> • Hautverlust: sichtbar als Erosion ((Teil-) Verlust der Epidermis, z. B. durch geschädigte Blasen), großflächiger Hautverlust oder Exkoration (Verlust von Epidermis und Teil der Dermis); Form kann diffus sein • Infektanzeichen: z. B. weiß schuppige Haut oder Satellitenläsionen, sichtbare Beläge (gelb/braun/grau/grün), starke Exsudation, eitriges Exsudat oder glänzend erscheinender Wundgrund Zusätzliche Kriterien: <ul style="list-style-type: none"> • Siehe Kategorie 2A

siehe Behandlungsstandard (BS 012) „Inkontinenz Assoziierte Dermatitis (IAD)“

Verbrennungsgrade

Thermische Wunden entstehen durch eine pathologische Temperatureinwirkung auf die Haut. Temperatur, Dauer und Intensität sind ausschlaggebend für das Ausmaß der Gewebsschädigung.

Grad I	
Befund	Rötung (Erythem) Lokales Ödem Keine offenen Gewebsdefekte
Verbrennungstiefe	Oberflächliche Epithelschädigung ohne Zelltod
Pathologie	Hyperämie Vasodilatation
Grad II	
Dieser Grad wird in IIa „oberflächliche dermale Verbrennung“ und IIb „tiefe dermale Verbrennung“ differenziert.	
Grad IIa Oberflächliche dermale Verbrennung	
Befund	Blasenbildung Roter Untergrund Stark schmerzhaft
Verbrennungstiefe	Schädigung der Oberhaut und oberflächlicher Anteile der Lederhaut mit Sequestrierung
Grad IIb Tiefe dermale Verbrennung	
Befund	Blasenbildung Heller Untergrund Schmerzhaft
Verbrennungstiefe	Weitgehende Schädigung der Lederhaut Erhalt der Haarfollikel und Drüsenanhängsel
Pathologie	Denaturierung von Protein (weißliches Corium) Zunehmende Zerstörung der Nervenendigungen und der ver- und entsorgenden Kapillaren
Grad III	
Befund	Trockene, zerstörte Epidermis/Epidermisfetzen Gewebe nach Reinigung weiß Keine Schmerzen
Verbrennungstiefe	Vollständige Zerstörung von Ober- und Lederhaut
Pathologie	Denaturierung der Haut und ihrer Anhangsgebilde
Grad IV	
Befund	Verkohlung/Nekrose
Verbrennungstiefe	Zerstörung weitgehender Schichten mit Unterhautfettgewebe, eventuell Muskeln, Sehnen, Knochen und Gelenken
Pathologie	Lyse bei chemischer Schädigung Verkohlung des Gewebes

siehe Behandlungsstandard (BS 005) „Wunden nach Verbrennung“

Hinweise

Beeckman D, Van den Bussche K, Alves P et al. The Ghent Global IAD Categorisation Tool (GLOBIAD). Skin Integrity Research Group - Ghent University 2017. Download: https://images.skintghent.be/20184916028778_globiadenglish.pdf; Letzter Zugriff 02.09.2023

Bundesinstitut für Arzneimittel und Medizinprodukte. ICD-11 für Mortalitäts- und Morbiditätsrisiko (MMS) in Deutsch – Entwurfsfassung im Internet: https://www.bfarm.de/DE/Kodiersysteme/Klassifikationen/ICD/ICD-11/uebersetzung/_node.html; Letzter Zugriff 14.07.2022

Deutsche Gesellschaft für Phlebologie (2018). AWMF S2k - Leitlinie: Medizinische Kompressionstherapie der Extremitäten mit Medizinischem Kompressionsstrumpf (MKS), Phlebologischem Kompressionsverband (PKV) und Medizinischen adaptiven Kompressionssystemen (MAK). AWMF-Leitlinien-Register Nr. 037/005

Deutsches Netzwerk für Qualitätsentwicklung in der Pflege (DNQP) Hrsg. (1. Akt. 2015): Expertenstandard Pflege von Menschen mit chronischen Wunden, Osnabrück

Deutsches Netzwerk für Qualitätsentwicklung in der Pflege (DNQP) Hrsg. (2. Akt. 2017): Expertenstandard Dekubitusprophylaxe in der Pflege, Osnabrück

DIMDI Deutsches Institut für Medizinische Dokumentation und Information: <https://www.dimdi.de/static/de/klassifikationen/icd/icd-10-gm/kode-suche/htmlgm2016/#XII>; Letzter Zugriff 02.09.2023

European Ulcer Advisory European Pressure Ulcer Advisory Panel, National Pressure Injury Advisory Panel and Pan Pacific Pressure Injury Alliance. Prevention and Treatment of Pressure Ulcers/Injuries: Quick Reference Guide. Emily Haesler (Ed.). EPUAP/NPIAP/PPPIA: 2019.

Deutsche Gesellschaft für Angiologie, Gesellschaft für Gefäßmedizin. Leitlinien zur Diagnostik und Therapie der peripheren arteriellen Verschlusskrankheit (PAVK). AWMF-Leitlinien-Register Nr. 065/003, Entwicklungsstufe 3, 2015.

Deutsche Gesellschaft für Verbrennungsmedizin. Leitlinie für Thermische und Chemische Verletzungen. AWMF-Leitlinien-Register Nr. 044/001, Entwicklungsstufe 1, 2011.

International Skin Tear Advisory Panel (ISTAP): www.skintears.org

LeBlanc K et al. State of the science: Consensus statements for the prevention, prediction, assessment and treatment of skin tears. Advances in Skin and Wound Care. 2011.

Lipsky BA, Berendt AR, Deery HG et al. Diagnosis and treatment of diabetic foot infections. Clin Infect Dis 2004; 39 (7): 885–910.

Lurie F, Passman M, Meisner M et al. The 2020 update of the CEAP classification system and reporting standards. J Vasc Surg Venous Lymphat Disord 2020; 8(3): 342-352.

Mills JL Sr. Update and validation of the Society for Vascular Surgery wound, ischemia, and foot infection threatened limb classification system. Semin Vasc Surg. 2014; 27(1): 16–22.

Morbach S, Eckhard M, Lobmann R et al. Diabetisches Fußsyndrom. Diabetologie 2020; 15 (Suppl 1): S206–S215.


National Pressure Injury Advisory Panel (NPIAP): www.npiap.com

Panfil E, Linde E. Valide und reliable Methoden zur Wundbeschreibung von Dekubitus und Ulcus cruris – Eine systematische Literaturübersicht. Pflege 2007, 20(4):225-247.

Probst W, Vassel-Biergans A. Wundmanagement. 2. Auflage. Wissenschaftliche Verlagsgesellschaft mbH, Stuttgart, 2010.

Protz K. Moderne Wundversorgung, Praxiswissen. 10. Auflage. Elsevier Verlag, München, 2022.

Schaper NC. Diabetic foot ulcer classification system for research purposes: a progress report on criteria for including patients in research studies. Diabetes Metab Res Rev 2004; 20 (Suppl. 1): S90–S95. Review

erstellt / überarbeitet	Geprüft auf Richtigkeit / Inhalt	Freigabe im Wundzentrum	Freigabe und Inkraftsetzung
03.09.2023	03.09.2023	03.09.2023	
Standardgruppe des Wundzentrum Hamburg e.V.	 Dr. Pflugradt Ltg. Standardgruppe	 Kerstin Protz 1. Vorsitzende WZHH	PDL Ärztliche Leitung