Einleitung

Der Expertenstandard „Pflege von Menschen mit chronischen Wunden“ DNQP, 1 Aktualisierung (2015) empfiehlt, im Rahmen eines wundspezifischen Assessments neben der Erfassung der Wundart eine Schweregradeinteilung der Wunde bzw. der Grunderkrankung vorzunehmen. In Deutschland ist die medizinische Wunddiagnose nicht pflegerische Aufgabe. Sie ist deshalb vorab vom behandelnden Arzt anzugeben. Oben genannte Einteilungen finden im Rahmen der medizinischen Wunddiagnose statt und geben wichtige Hinweise für die Kausaltherapie bzw. sind die Basis dafür. Dieser Beitrag liefert eine bewusste Auswahl der gängigen Klassifikationssysteme ohne Anspruch auf Vollständigkeit. Da die Pflegefachkraft die Durchführungsverantwortung für eine sach- und fachgerechte Wundversorgung übernimmt, sollte ihr grundsätzlich vorab eine klare und differenzierte Wunddiagnose bekannt sein.

Allgemeine Klassifikation

Schweregradeinteilung von chronischen Ulzera nach Knighton et al. 1990

Grad 1	ein Ulkus, dessen Tiefenausdehnung die Epidermis und Dermis nicht überschreitet
Grad 2	ein Ulkus, dessen Ausdehnung die Subkutis erreicht
Grad 3	ein Ulkus, dessen Ausdehnung eine Sehne, einen Knochen, ein Ligament (Band) oder ein Gelenk erreicht
Grad 4	ein Ulkus mit Tiefenausdehnung bis zur Sehne, zum Knochen, zum Ligament oder Gelenk und zusätzlicher Abszess und/oder Osteomyelitis
Grad 5	ein Ulkus mit Tiefenausdehnung bis zur Sehne, zum Knochen, zum Ligament oder Gelenk und nekrotischem Gewebe/Gangrän in der Wunde
Grad 6	ein Ulkus mit Tiefenausdehnung bis zur Sehne, zum Knochen, zum Ligament oder Gelenk sowie einer Gangrän der Wunde und des umgebenden Gewebes

Klassifikationen der chronisch venösen Insuffizienz (CVI)

Die chronisch venöse Insuffizienz ist eine Zusammenfassung aller fortgeschrittenen Krankheitszustände, die sich aus Rückflussstörungen des venösen Blutes an den unteren Extremitäten ergeben. Je nach Art der Abflussstörung, des Schweregrads der Klappenstörung, der Lokalisation und Dauer treten unterschiedliche Symptome auf. Die Widmer-Einteilung bezieht sich auf die sicht- und tastbaren Hautveränderungen.

Klassifikation der chronischen venösen Insuffizienz nach Widmer, mod. nach Marshall (Marshall und Wüstenberg 1994)

Grad 1	Corona phlebectatica paraplantaris (lokale Gefäßerweiterungen am medialen und lateralen Fußrand), Phlebödem
Grad 2	Zusätzlich trophische Störungen mit Ausnahme des Ulcus cruris, z. B. Dermatoliposklerose, Pigmentveränderungen (Purpura jaune d’ocre), Atrophie blanche, Stauungsekzem
Grad 3	Ulcus cruris venosum
Grad 3a	Abgeheiltes Ulcus cruris venosum
Grad 3b	Florides Ulcus cruris venosum

siehe Checkliste (CL 003) „Ulcus cruris bei chronisch venöser Insuffizienz (CVI)“

CEAP-Klassifikation (Porter und Moneta 1995)
Diese Einteilung berücksichtigt neben den sicht- und tastbaren Veränderungen zusätzlich anatomische, ätiologische und pathophysiologische Aspekte. Eine klinische Untersuchung zur Erfassung des Venenzustands ist die Grundlage für diese Einteilung.

C (Clinical signs/klinische Zeichen): bilden die sicht- und tastbaren äußerlichen Veränderungen und Schädigungen ab (vergleichbar mit der Widmer-Klassifikation)

C0 keine sicht- oder tastbaren Zeichen einer venösen Erkrankung
C1 Besenreiser und/oder retikuläre Varizen
C2 Varizen
C3 Ödem
C4 Hautveränderungen bedingt durch venöse Insuffizienz: Dermatoliposklerose, Atrophie blanche, Pigmentation, Stauungsekzeme
C5 abgeheiltes Ulcus cruris venosum
C6 aktives Ulcus cruris venosum
S symptomatisch einschließlich Schmerz, Leid, Spannungsgefühl, Hautirritation, Schweregefühl, Muskelkrämpfen und anderen Beschwerden in Zusammenhang mit einer venösen Dysfunktion
A asymptomatisch

E (Etiology): Ätiologische Klassifikation

Ec kongenital (angeboren)
Ep primär (mit unbestimmtem Grund)
Es sekundär (mit bekanntem Grund: z. B. postthrombotisch, posttraumatisch, anderes)
En keine venöse Ätiologie identifizierbar

A (Anatomy): bildet die anatomische Verteilung ab

As oberflächlich, Defekt im suprafaszialen Venensystem
Ad tief, Defekt im subfaszialen Venensystem
Ap Defekt der Perforansvenen
An keine venöse Lokalisation identifizierbar

P (Pathophysiology): bildet den pathophysiologischen Befund ab

Po Obstruktion
Pr Reflux
Po, r Obstruktion und Reflux
Pn keine venöse Pathophysiologie identifizierbar

Wundzentrum Hamburg

Klassifikation der peripheren arteriellen Verschlusskrankheit (pAVK)

Periphere arterielle Verschlusskrankheit ist der medizinische Sammelbegriff für Verengungen oder Verschlüsse der Arterien, also der extremitätenversorgenden Gefäße. Die Betroffenen können nur noch kurze Gehstrecken beschwerdefrei zurücklegen und haben starke Schmerzen in den Beinen, häufig auch Wadenkrämpfe, die sich beim Stehenbleiben bessern (Claudicatio intermittens). Ein Fortschreiten der Krankheit führt zu schmerzhaften Wunden, dem Ulcus cruris arteriosum.

Klassifikation der pAVK nach Fontaine-Stadien und Rutherford-Kategorien

Fontaine - Klassifikation		**Rutherford - Klassifikation**		
Stadium	Klinisches Bild	Stadium	Kategorie	Klinisches Bild
I	Asymptomatisch	0	0	Asymptomatisch
IIa	Claudicatio intermittens, maximale Gehstrecke > 200 m	I	1	Leichte Claudicatio intermittens, periphere Doppler-druckwerte > 50 mmHg
IIb	Claudicatio intermittens, maximale Gehstrecke < 200 m	I	2	Mittlere Claudicatio intermittens
		I	3	Schwere Claudicatio intermittens, AP < 50 mmHg
III	Ischämischer Ruheschmerz	II	4	Ischämischer Ruheschmerz
IV	Ulkus, Gangrän	III	5	Kleinflächiger Gewebsverlust, Ulcus, fokale Nekrose
		III	6	Großflächiger irre-versibler Gewebsver-lust, Ausdehnung über transmetatarsale Ebene

siehe Behandlungsstandard (BS 002) „Chronische Wunden bei pAVK“

Klassifikation Diabetisches Fußsyndrom

Unter dem Begriff diabetisches Fußsyndrom werden alle pathologischen Veränderungen an den Füßen zusammengefasst, die begünstigt oder verstärkt durch eine diabetische Grunderkrankung entstehen. Hierzu gehören z. B. das diabetische Fußulkus, aber auch Nagelbettschädigungen bis hin zur Infektion sowie Deformitäten der Zehen bzw. des gesamten Fußes. Während die Wagner-Klassifikation die Fußulzerationen anhand deren Tiefenschädigung in sechs Grade (0–5) unterteilt, erhebt die Armstrong-Klassifikation zusätzlich neben dem Ausmaß der Gewebsschädigung die Aspekte Infektion und Ischämie.

Wundzentrum Hamburg

Klassifikation nach Wagner/Armstrong (Wagner 1981; Armstrong et al. 1998)

Wagner-grad➲	**0**	**1**	**2**	**3**	**4**	**5**
Armstrong-Stadium ⬇						
A	Prä- oder postulzerative Läsion	Oberflächliche Wunde	Wunde bis zur Ebene von Sehne oder Kapsel	Wunde bis zur Ebene von Knochen oder Gelenk	Nekrose von Fußteilen	Nekrose des gesamten Fußes
B	Mit Infektion	Mit Infektion	Mit Infektion	Mit Infektion	Mit Infektion	Mit Infektion
C	Mit Ischämie	Mit Ischämie	Mit Ischämie	Mit Ischämie	Mit Ischämie	Mit Ischämie
D	Mit Infektion u. Ischämie	Mit Infektion u. Ischämie	Mit Infektion u. Ischämie	Mit Infektion u. Ischämie	Mit Infektion u. Ischämie	Mit Infektion u. Ischämie

siehe Behandlungsstandard (BS 001) „Chronische Wunden in der Diabetologie“

PEDIS - Klinische Klassifikation von Fußinfektionen (modifiziert) (Quelle: Nationale VersorgungsLeitlinie Typ-2-Diabetes Präventions- und Behandlungsstrategien für Fußkomplikationen, AWMF 2010).

Klinische Manifestierung der Infektion	**Infektionsschwere**	**PEDIS Grad**
Wunde ohne Eiterung oder Anzeichen von Entzündung	nicht infiziert	1
Vorhandensein von ≥ 2 Entzündungszeichen (Eiterung, Rötung, (Druck-)Schmerz, Überwärmung oder Verhärtung), aber jedes Entzündungszeichen ≤ 2 cm um das Ulkus, Infektion ist auf die Haut oder das oberflächliche subkutane Gewebe beschränkt; keine anderen örtlichen Komplikationen oder systemische Erkrankung	leicht	2
Infektion (wie oben) bei einem Patienten, der systemisch gesund und Stoffwechselstabil ist, aber ≥ 1 der folgenden Charakteristiken aufweist: Entzündungszeichen erstrecken sich > 2 cm um das Ulkus, Lymphangitis, Ausbreitung unter die oberflächliche Faszie, Abszess im tiefen Gewebe, Gangrän und Betroffensein von Muskel, Sehne, Gelenk oder Knochen	moderat	3
Infektion bei einem Patienten mit systemischen Infektionszeichen oder instabilem Kreislauf (z. B. Fieber, Schüttelfrost, Tachykardie, Hypotonie, Verwirrtheit, Erbrechen, Leukozytose, Azidose, schwere Hyperglykämie oder Azotämie)	schwer	4

Cave: Das Vorhandensein einer kritischen Ischämie verschiebt den Schweregrad der Infektion (im Hinblick auf die Prognose) in Richtung „schwer“, kann jedoch die klinischen Zeichen der Infektion abmindern. Aufgrund der fortgeschrittenen Durchblutungsstörung sind bei kalten, blass-bläulichen Füßen Entzündungszeichen nicht zu erkennen.

Wundzentrum Hamburg

Per WIfI-Score (Wunde, Ischämie, Fußinfektion) lassen sich neben Wundtiefe und Infektionsschwere auch Amputationsrisiko und Wahrscheinlichkeit eines möglichen Revaskularisationsbenefits anhand weniger klinischer Parameter beurteilen.

WIfI-Score (Quelle: WIfI-Score nach Mills et al. 2014)

W – Wound (Wunde)

- 0 Keine Ulcera, keine Gangrän
- 1 Kleines Ulcus (kein freiliegender Knochen), keine Gangrän
- 2 Freiliegender Knochen/Sehnen/Gelenke oder Gangrän (auf Zehen beschränkt)
- 3 Großflächiges Ulcus (Vorfuß, Mittelfuß, Ferse) oder großflächige Gangrän (Vorfuß, Mittelfuß, Ferse)

I – Ischemia (Ischämie)

- 0 ABI > 0.8 (Druck > 100mmHg), $TcPO_2$ > 60mmHg
- 1 ABI < 0.8 (Druck < 100mmHg), $TcPO_2$ < 60mmHg
- 2 ABI < 0.6 (Druck < 70mmHg), $TcPO_2$ < 40mmHg
- 3 ABI < 0.4 (Druck < 50mmHg), $TcPO_2$ < 30mmHg

fI – Foot Infection (Fußinfektion)

- 0 Keine Infektzeichen
- 1 Milde Infektion: Schwellung, kleines Erythem, Überwärmung
- 2 Lokale Infektion: Erythem>2cm, subkutane Strukturen betroffen
- 3 Schwere Infektion: Lokale Infektion mit SIRS/SEPSIS

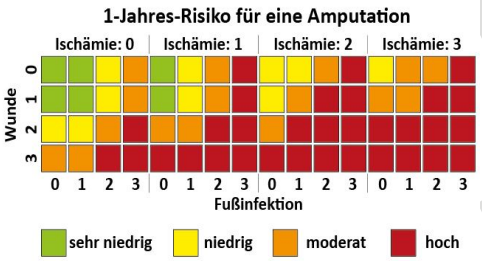

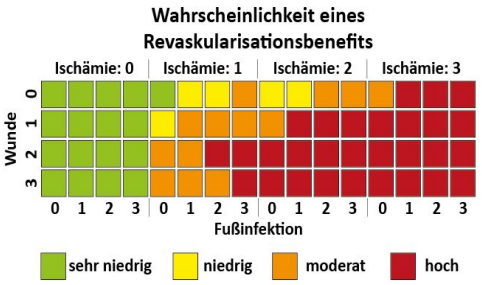

Klassifikationen Dekubitus

„Ein Dekubitus ist eine lokal begrenzte Schädigung der Haut und/oder des darunter liegenden Gewebes, in der Regel über knöchernen Vorsprüngen infolge von Druck oder von Druck in Kombination mit Scherkräften. Es gibt eine Reihe weiterer Faktoren, welche tatsächlich oder mutmaßlich mit Dekubitus assoziiert sind; deren Bedeutung ist aber noch zu klären.“ (Definition lt. NPUAP/EPUAP/PPPIA 2014)
Durch zu lange und/oder zu starke Einwirkung von Druck- und Scherkräften entsteht eine Minderversorgung des Gewebes (Hypoxie) mit nachfolgendem Zelluntergang oder eine direkte Zellwandschädigung durch hohen Druck und damit einhergehender Schädigung der Haut und der darunter liegenden Gewebsstrukturen. Sie entsteht vor allem über Knochenvorsprüngen und ist eine Sekundärerkrankung, die in Folge von Immobilität und/ oder Sensibilitätsstörung bei gleichzeitig vorliegenden prädisponierenden Faktoren entsteht (siehe Checkliste (CL 004) „Dekubitus“). Der Dekubitus beginnt meist in den unteren Gewebsschichten und wird erst später an der Oberfläche sichtbar: „Spitze des Eisbergs“.
Dekubitalgeschwüre werden je nach Tiefe, Gewebsschädigung und Aussehen in verschiedene Kategorien unterteilt. Der Expertenstandard „Pflege von Menschen mit chronischen Wunden“ (DNQP, 2. Akt. 2017) empfiehlt zur Erfassung die Klassifikationen nach den Vorgaben des EPUAP/NPUAP/PPPIA von 2014. Diese Klassifikation nutzt vier Kategorien/Stadien und zwei ergänzende Kategorien/Stadien „Keiner Kategorie/keinem Stadium zuordbar: Tiefe unbekannt“ und „Vermutete tiefe Gewebeschädigung: Tiefe unbekannt“ zur Beschreibung eines Dekubitus. In Deutschland ist für Leistungen, die in den Bereich des SGB V fallen, z. B. Versorgungen in der Klinik, derzeit die ICD-10 Codierung ausschlaggebend. Daher sind deren Definitionen analog zur EPUAP/NPUAP/PPPIA Klassifikation aufgeführt.

Die nachfolgende Klassifikation ist zitiert aus: European Pressure Ulcer Advisory Panel, National Pressure Injury Advisory Panel and Pan Pacific Pressure Injury Alliance. Prevention and Treatment of Pressure Ulcers/Injuries: Quick Reference Guide. Emily Haesler (Ed.). EPUAP/NPIAP/PPPIA: 2019.

Zusätzlich sind 2019 durch den NPIAP zwei ergänzende Klassifikationen hinzu gekommen.
Anmerkung: der NPUAP hat sich in NPIAP – National Pressure Injury Alliance umbenannt.
Die ICD-10 Codierungen sind entsprechend mit aufgeführt.

Kategorie/Stadium	Ausprägung nach EPUAP/NPUAP/PPPIA (2014)	Ausprägung nach ICD-10-GM 2016
I, Nicht wegdrückbares Erythem	Intakte Haut mit nicht wegdrückbarer Rötung eines lokalen Bereichs gewöhnlich über einem knöchernen Vorsprung. Bei dunkel pigmentierter Haut ist ein Abblassen möglicherweise nicht sichtbar, die Farbe kann sich aber von der umgebenden Haut unterscheiden. Der Bereich kann schmerzhaft, härter, weicher, wärmer oder kälter im Vergleich zu dem umgebenden Gewebe sein. Es kann schwierig sein, Kategorie/Stadium I bei Personen mit dunkler Hautfarbe zu entdecken. Kann auf „gefährdete“ Personen hinweisen (Hinweis auf ein mögliches Risiko).	Druckzone mit nicht wegdrückbarer Rötung bei intakter Haut
II, Teilverlust der Haut	Teilzerstörung der Haut (bis in die Dermis/Lederhaut), die als flaches, offenes Ulkus mit einem rot bis rosafarbenen Wundbett ohne Beläge in Erscheinung tritt. Kann sich auch als intakte oder offene/rupturierte, serumgefüllte Blase darstellen. Manifestiert sich als glänzendes oder trockenes, flaches Ulkus ohne Beläge oder Bluterguss*. Diese Kategorie/dieses Stadium sollte nicht benutzt werden um Skin Tears (Gewebezerreißungen), verbands- oder pflasterbedingte Hautschädigungen, perineale Dermatitis, Mazerationen oder Exkoriation zu beschreiben. * Eine livide Verfärbung weist auf eine tiefe Gewebeschädigung hin.	Dekubitus [Druckgeschwür] mit: • Abschürfung • Blase • Teilverlust der Haut mit Einbeziehung von Epidermis und/oder Dermis • Hautverlust ohne nähere Angabe
III, Vollständiger Verlust der Haut	Vollständiger Hautverlust. Subkutanes Fett kann sichtbar sein, aber Knochen, Sehne oder Muskel liegen nicht offen. Beläge können vorhanden sein, die aber nicht die Tiefe des Gewebeverlustes verdecken. Es können Taschenbildungen oder Unterminierungen vorliegen. Die Tiefe eines Dekubitus der Kategorie/des Stadiums III kann je nach anatomischer Lokalisation variieren. Der Nasenrücken, das Ohr, das Hinterhaupt und der Fußknöchel haben kein subkutanes Gewebe und Ulzera der Kategorie/des Stadiums III können dort oberflächlich sein.	Dekubitus [Druckgeschwür] mit Verlust aller Hautschichten mit Schädigung oder Nekrose des subkutanen Gewebes, die bis auf die darunterliegende Faszie reichen kann

Wundzentrum Hamburg

	Im Gegensatz dazu können besonders adipöse Bereiche einen extrem tiefen Dekubitus der Kategorie/des Stadiums III entwickeln. Knochen/ Sehnen sind nicht sichtbar oder direkt tastbar.	

Kategorie/Stadium	Ausprägung nach EPUAP/NPUAP/PPPIA (2014)	Ausprägung nach ICD-10-GM 2016
IV, Vollständiger Gewebeverlust	Vollständiger Gewebeverlust mit freiliegenden Knochen, Sehnen oder Muskeln. Beläge oder Schorf können an einigen Teilen des Wundbettes vorhanden sein. Es können Taschenbildungen oder Unterminierungen vorliegen. Die Tiefe eines Dekubitus der Kategorie/des Stadiums IV variiert je nach anatomischer Lokalisation. Der Nasenrücken, das Ohr, das Hinterhaupt und der Fußknöchel haben kein subkutanes Gewebe und diese Ulzera können oberflächlich sein. Ulzera der Kategorie/des Stadiums IV können sich in Muskeln und/oder unterstützenden Strukturen ausbreiten (z. B. Faszie, Sehne oder Gelenkkapsel) und eine Osteomyelitis verursachen. Offenliegende Knochen/Sehnen sind sichtbar oder direkt tastbar.	Dekubitus [Druckgeschwür] mit Nekrose von Muskeln, Knochen oder stützenden Strukturen (z. B. Sehnen oder Gelenkkapseln)
Keiner Kategorie/keinem Stadium zuordbar: Tiefe unbekannt	Ein vollständiger Gewebeverlust, bei dem die Basis des Ulkus von Belägen (gelb, hellbraun, grau, grün oder braun) und/oder Schorf im Wundbett bedeckt ist. Bis genügend Beläge und/oder Schorf entfernt ist, um den Grund der Wunde offenzulegen, kann die wirkliche Tiefe - und daher die Kategorie/das Stadium - nicht festgestellt werden. Stabiler Schorf (trocken, festhaftend, intakt ohne Erythem und Flüssigkeit) an den Fersen dient als „natürlicher biologischer Schutz des Körpers“ und sollte nicht entfernt werden.	kann derzeit nicht in ICD 10 kodiert werden
Vermutete tiefe Gewebeschädigung: Tiefe unbekannt	Livide oder rötlichbrauner, lokalisierter Bereich von verfärbter, intakter Haut oder blutgefüllte Blase aufgrund einer Schädigung des darunterliegenden Weichgewebes durch Druck und/oder Scherkräfte. Diesem Bereich vorausgehen kann Gewebe, das schmerzhaft, fest, breiig, matschig, im Vergleich zu dem umliegenden Gewebe wärmer oder kälter ist. Es kann schwierig sein, tiefe Gewebeschädigungen bei Personen mit dunkler Hautfarbe zu entdecken. Bei der Entstehung kann es zu einer dünnen Blase über einem dunklen Wundbett kommen. Die Wunde kann sich weiter verändern und von einem dünnen Schorf bedeckt sein.	kann derzeit nicht in ICD 10 kodiert werden

Wundzentrum Hamburg

	Auch unter optimaler Behandlung kann es zu einem rasanten Verlauf unter Freilegung weiterer Gewebeschichten kommen.	
Ergänzende Kategorien NPIAP, 2019 Ulzera durch Druck an der Oberfläche (*Anmerkung: Persönliche Übersetzung Wundzentrum Hamburg e. V.)		
Gerätebedingte Druckulzera	• resultieren aus der Verwendung von medizinischen Geräten für diagnostische oder therapeutsiche Zwecke, Hilfsmitteln, Alltagsgegenständen, Möbeln: z. B. nasale Sonden, Sauerstoffbrillen • die daraus resultierende Verletzung entspricht meist der Form des Geräts oder Gegenstands • die Verletzung wird wie gewohnt klassifiziert	kann derzeit nicht in ICD 10 kodiert werden
Druckverletzung der Schleimhautmembran	• z. B. im Mund (lockeres Gebiss, Prothesen), vaginal (transurethraler Blasenverweilkatheter) • ist in der Schleimhaut lokalisiert • werden durch medizinische Gegenstände ausgelöst • aufgrund der Anatomie des Gewebes können diese Druckulzera nicht klassifiziert werden	kann derzeit nicht in ICD 10 kodiert werden

siehe Behandlungsstandard (BS 004) „Dekubitus“

Klassifikationen Inkontinenz Assoziierte Dermatitis (IAD)
Die Inkontinenz Assoziierte Dermatitis (IAD) ist eine irritativ toxische Kontaktdermatitis. Der beständige Kontakt mit Stuhl und/oder Urin schädigt die Hautbarriere und irritiert die Haut. Zudem haben oft auch chemische und physikalische Faktoren einen pathophysiologischen Einfluss: z. B. Reibung/Scherkräfte, unsachgemäße Reinigung der Haut mit rauen Materialien und/oder ungeeigneten Produkten, Einsatz von nicht atmungsaktiven Materialen (z. B. Kleidung, Kontinenzprodukte). Neben Stuhl und/oder Urin können diese Faktoren Entzündungsreaktionen auslösen, welche als Rötung, als Mazeration sowie als Ekzem in Erscheinung treten und sich bis hin zur IAD ausbilden können. Es liegt eine oberflächliche Entzündung der betroffenen Areale vor, die mit Erosionen einhergehen kann.

Kategorisierung IAD (nach GLOBIAD Ghent Global IAD Categorisation Tool, 2017)

Kategorie 1A – Anhaltende Rötung ohne klinische Zeichen einer Infektion	**Entscheidendes Kriterium:** • Verschiedene Rottöne können vorliegen; bei dunklerer Hautfarbe kann die Haut heller oder dunkler als normal oder violett erscheinen **Zusätzliche Kriterien:** • Abgegrenzte Bereiche oder Verfärbung von einem verheilten Hautdefekt • Haut erscheint glänzend, mazerierte Haut • Intakte Blasen (klein/groß) • Haut kann sich gespannt/geschwollen anfühlen • Brennen, Kribbeln, Jucken oder Schmerzen
Kategorie IB – Anhaltende Rötung mit klinischen Zeichen einer Infektion	**Entscheidende Kriterien:** • Anhaltende Rötung • Infektanzeichen: z. B. weiß schuppende Haut (Hinweis Pilzinfektion) oder Satellitenläsionen (Pusteln um die Läsion, Hinweis auf Pilzinfektion mit Candida albicans)

	Zusätzliche Kriterien: • Abgegrenzte Bereiche oder Verfärbung von einem verheilten Hautdefekt • Haut erscheint glänzend, mazerierte Haut • Intakte Blasen (klein/groß) • Haut kann sich gespannt/geschwollen anfühlen • Brennen, Kribbeln, Jucken oder Schmerzen
Kategorie 2A – Hautverlust ohne klinische Zeichen einer Infektion	**Entscheidendes Kriterium:** • Hautverlust: sichtbar als Erosion ((Teil-) Verlust der Epidermis, z. B. durch geschädigte Blasen), großflächiger Hautverlust oder Exkoriation (Verlust von Epidermis und Teil der Dermis); Form kann diffus sein **Zusätzliche Kriterien:** • Anhaltende Rötung; abgegrenzte Bereiche oder Verfärbung von einem verheilten Hautdefekt • Haut erscheint glänzend, mazerierte Haut • Intakte Blasen (klein/groß) • Haut kann sich gespannt/ geschwollen anfühlen • Brennen, Kribbeln, Jucken oder Schmerzen
Kategorie 2B – Hautverlust mit klinischen Zeichen einer Infektion	**Entscheidende Kriterien:** • Hautverlust: sichtbar als Erosion ((Teil-) Verlust der Epidermis, z. B. durch geschädigte Blasen), großflächiger Hautverlust oder Exkoriation (Verlust von Epidermis und Teil der Dermis); Form kann diffus sein • Infektanzeichen: z. B. weiß schuppende Haut oder Satellitenläsionen, sichtbare Beläge (gelb/braun/grau/grün), starke Exsudation, eitriges Exsudat oder glänzend erscheinender Wundgrund **Zusätzliche Kriterien:** • Siehe Kategorie 2A

siehe Behandlungsstandard (BS 012) „Inkontinenz Assoziierte Dermatitis (IAD)“

Verbrennungsgrade

Thermische Wunden entstehen durch eine pathologische Temperatureinwirkung auf die Haut. Temperatur, Dauer und Intensität sind ausschlaggebend für das Ausmaß der Gewebsschädigung.

Grad I	
Befund	Rötung (Erythem) Lokales Ödem Keine offenen Gewebsdefekte
Verbrennungstiefe	Oberflächliche Epithelschädigung ohne Zelltod
Pathologie	Hyperämie Vasodilatation
Grad II	
Dieser Grad wird in IIa „oberflächliche dermale Verbrennung“ und IIb „tiefe dermale Verbrennung“ differenziert.	
Grad IIa Oberflächliche dermale Verbrennung	
Befund	Blasenbildung Roter Untergrund Stark schmerzhaft
Verbrennungstiefe	Schädigung der Oberhaut und oberflächlicher Anteile der Lederhaut mit Sequestrierung
Grad IIb Tiefe dermale Verbrennung	
Befund	Blasenbildung Heller Untergrund Schmerzhaft
Verbrennungstiefe	Weitgehende Schädigung der Lederhaut Erhalt der Haarfollikel und Drüsenanhängsel

Pathologie	Denaturierung von Protein (weißliches Corium) Zunehmende Zerstörung der Nervenendigungen und der ver- und entsorgenden Kapillaren
Grad III	
Befund	Trockene, zerstörte Epidermis/Epidermisfetzen Gewebe nach Reinigung weiß Keine Schmerzen
Verbrennungstiefe	Vollständige Zerstörung von Ober- und Lederhaut
Pathologie	Denaturierung der Haut und ihrer Anhangsgebilde
Grad IV	
Befund	Verkohlung/Nekrose
Verbrennungstiefe	Zerstörung weitgehender Schichten mit Unterhautfettgewebe, eventuell Muskeln, Sehnen, Knochen und Gelenken
Pathologie	Lyse bei chemischer Schädigung Verkohlung des Gewebes

siehe Behandlungsstandard (BS 005) „Wunden nach Verbrennung“

Hinweise

Deutsche Gesellschaft für Phlebologie (2018). AWMF S2k - Leitlinie: Medizinische Kompressionstherapie der Extremitäten mit Medizinischem Kompressionsstrumpf (MKS), Phlebologischem Kompressionsverband (PKV) und Medizinischen adaptiven Kompressionssystemen (MAK). AWMF-Leitlinien-Register Nr. 037/005

Deutsches Netzwerk für Qualitätsentwicklung in der Pflege (DNQP) Hrsg. (1. Akt. 2015): Expertenstandard Pflege von Menschen mit chronischen Wunden, Osnabrück

Deutsches Netzwerk für Qualitätsentwicklung in der Pflege (DNQP) Hrsg. (2. Akt. 2017): Expertenstandard Dekubitusprophylaxe in der Pflege, Osnabrück

European Ulcer Advidory European Pressure Ulcer Advisory Panel, National Pressure Injury Advisory Panel and Pan Pacific Pressure Injury Alliance. Prevention and Treatment of Pressure Ulcers/Injuries: Quick Reference Guide. Emily Haesler (Ed.). EPUAP/NPIAP/PPPIA: 2019.

Deutsche Gesellschaft für Angiologie, Gesellschaft für Gefäßmedizin. Leitlinien zur Diagnostik und Therapie der peripheren arteriellen Verschlusskrankheit (PAVK). AWMF-Leitlinien-Register Nr. 065/003, Entwicklungsstufe 3, 2015.

Deutsche Gesellschaft für Verbrennungsmedizin. Leitlinie für Thermische und Chemische Verletzungen. AWMF-Leitlinien-Register Nr. 044/001, Entwicklungsstufe 1, 2011.

Mills JL Sr. Update and validation of the Society for Vascular Surgery wound, ischemia, and foot infection threatened limb classification system. Semin Vasc Surg. 2014; 27(1): 16–22.

National Pressure Injury Alliance (NPIAP): www.npiap.com

Panfil E, Linde E. Valide und reliable Methoden zur Wundbeschreibung von Dekubitus und Ulcus cruris – Eine systematische Literaturübersicht. Pflege 2007, 20(4):225-247.

Probst W, Vasel-Biergans A. Wundmanagement. 2. Auflage. Wissenschaftliche Verlagsgesellschaft mbH, Stuttgart, 2010.

Protz K. Moderne Wundversorgung, Praxiswissen. 9. Auflage. Elsevier Verlag, München, 2019.

Wundzentrum Hamburg

erstellt / überarbeitet	Geprüft auf Richtigkeit / Inhalt	Freigabe im Wundzentrum	Freigabe und Inkraftsetzung
11.03.2021	11.03.2021	11.03.2021	
Standardgruppe des Wundzentrum Hamburg e.V.	**Dr. Pflugradt** Ltg. Standardgruppe	**Dr. Münter** 1. Vorsitzender WZHH	PDL Ärztliche Leitung

Wundzentrum Hamburg
Wundzentrum Hamburg